

# Un estudio prospectivo, controlado en el mismo paciente para comparar la capacidad del apósito hidroconductor no adherente Drawtex® con un apósito de película de poliuretano transparente (estándar de atención) en la curación de Sitios donantes de injertos de piel de espesor parcial\*

Barend H. Van den Bergh<sup>1</sup>\*Deirdré Kruger<sup>2</sup>Jonathan Kourie<sup>2</sup>, Steve Moeng<sup>2</sup>, Martín C. Robson<sup>3</sup>

<sup>1</sup>Departamento de Cirugía, División de Cirugía Plástica y Reconstructiva, Facultad de Medicina Clínica, Facultad de Ciencias de la Salud, Universidad de Witwatersrand, Johannesburgo, Sudáfrica

<sup>2</sup>Departamento de Cirugía, Facultad de Medicina Clínica, Facultad de Ciencias de la Salud, Universidad de Witwatersrand, Johannesburgo, Sudáfrica

<sup>3</sup>Departamento de Cirugía, Universidad del Sur de Florida, Tampa, FL, EE. UU.

Email: \*barend@drvdb.co.za

**Cómo citar este artículo:** Van den Bergh, BH, Kruger, D., Kourie, J., Moeng, S. y Robson, MC (2018) Un estudio prospectivo, controlado en el mismo paciente para comparar la capacidad del apósito hidroconductor no adherente Drawtex® con un apósito de película de poliuretano transparente (estándar de atención) en la curación de sitios donantes de injertos de piel de espesor parcial. *Ciencia quirúrgica*, 9, 210-221.

<https://doi.org/10.4236/ss.2018.97025>

**Recibió:** 11 de junio de 2018

**Aceptado:** 10 de julio de 2018

**Publicado:** 13 de julio de 2018

## Abstracto

**Fondo** El vendaje de zonas donantes de injertos de piel de espesor parcial puede ser traumático para el paciente. Los apósitos más avanzados y costosos se han comparado con los más básicos, con escaso o nulo consenso y un nivel de evidencia poco convincente. Nuestro objetivo fue determinar la eficacia del apósito Drawtex®, hidroconductor y no adherente, de fabricación local, y compararlo con nuestro apósito estándar actual, una fina película de poliuretano transparente, en la cicatrización de zonas donantes de espesor parcial. **Métodos** Este estudio prospectivo, controlado en pacientes, incluyó a 27 participantes adultos, cada uno con dos zonas donantes de piel de espesor parcial. Se compararon las 54 heridas de la zona donante en cuanto al tiempo de reepitelización, el dolor percibido y la calidad de la cicatrización de la herida. **Resultados** Al quinto día, la cicatrización completa de las heridas en la zona donante, definida como >90 % de la superficie epitelizada, fue significativamente mayor en el grupo con apósito hidroconductor que en el grupo con película de poliuretano (22,2 % y 3,7 %, respectivamente;  $p < 0,0001$ ). Las heridas en la zona donante tratadas con apósito hidroconductor fueron significativamente menos dolorosas a las 24 horas.

\* Un informe de investigación sobre el trabajo original presentado en este artículo ha sido aprobado en cumplimiento parcial de los requisitos para el grado de Máster en Medicina por la Universidad de Witwatersrand.

Copyright © 2018 por los autores y Scientific Research Publishing Inc. Esta obra está licenciada bajo la Licencia Creative Commons Atribución Internacional (CC BY 4.0).

<http://creativecommons.org/licenses/by/4.0/>



48 horas y 7 días después de la operación, y tuvieron menos complicaciones y una calidad de cicatrización de la herida superior. **Conclusión** Hemos demostrado que el apósito relativamente barato y de fácil acceso fabricado localmente en Sudáfrica, Drawtex®, es al menos tan seguro y potencialmente superior en la cicatrización de heridas, en comparación con nuestro apósito estándar de atención actual.

### Palabras clave

Reepitelización, Estudios prospectivos, Cicatrización de heridas, Zona donante de injerto de piel de espesor parcial, Apósito hidroconductor, Dolor

## 1. Introducción

Las zonas donantes de injertos de piel de espesor parcial son heridas de espesor parcial que cicatrizan mediante epitelización. Estas heridas son dolorosas y presentan riesgo de infección, conversión a heridas de espesor total e hipertrofia cicatricial. Se han introducido numerosas terapias para el tratamiento de heridas de zonas donantes de injertos de piel de espesor parcial. El apósito ideal debe mantener la herida húmeda y con un pH equilibrado, controlar los exudados, limitar las infecciones, proteger el tejido en proceso de cicatrización bajo el apósito de traumatismos adicionales, reducir el dolor del paciente y requerir cambios de apósito poco frecuentes.

Existe una amplia bibliografía sobre apósitos y el manejo de heridas en la zona donante de injertos de piel de espesor parcial. Se ha estudiado una amplia variedad de apósitos, desde apósitos sencillos, como la película de poliuretano transparente, hasta apósitos más complejos, como los apósitos con plata (Acticoat®) o impregnados con factor de crecimiento (rh-aFGF), para el manejo de heridas en la zona donante de injertos de piel de espesor parcial, sin que exista consenso en estos estudios.[1] [2].

La mayoría de los estudios comparan los apósitos entre sí basándose, entre otros, en los siguientes criterios: días hasta la reepitelización, puntuaciones de dolor en la Escala Visual Analógica (EVA) y calidad de la herida, considerando la incidencia de complicaciones y la rentabilidad. En una revisión de 33 estudios realizada en 1998, se integró la evidencia empírica disponible sobre los apósitos de espesor parcial para injertos de piel en la zona donante y los autores concluyeron que la película de poliuretano transparente era el apósito más adecuado para el cuidado, con las tasas de cicatrización más rápidas, una superficie reepitelizada lisa y una baja tasa de infección, además de ser el menos doloroso y tener un coste mínimo.[3] Más recientemente, un ensayo controlado aleatorio de un solo centro volvió a mostrar resultados superiores con una película transparente y transpirable en comparación con los apósitos más modernos.[4] Sin embargo, se sabe que las desventajas del apósito de película de poliuretano transparente incluyen la fuga postoperatoria por debajo del apósito de la herida de la zona donante, así como la fragilidad de esta zona donante recién cicatrizada.[5] Además, algunos estudios han demostrado que otros apósitos, como el colágeno bovino, funcionan mejor que la película de poliuretano transparente para lograr una mayor epitelización y menos dolor con los cambios de apósito, pero a un costo mucho mayor.[6]. De la literatura, la reepitelización o la curación de

La cicatrización de las heridas en la zona donante ocurre en promedio el día 10 con un rango de ocho a 21 días.

[1] [4] [7]-[15] En cuanto a las puntuaciones de dolor VAS, un estudio publicado por Demirtas *otros*. (2010) cubrieron las heridas del sitio donante de 100 pacientes consecutivos con una variedad de apósitos y, donde no se informó que ninguno de los apósitos fuera ideal, el apósito de película de poliuretano transparente mostró una puntuación media (DE) en la escala de dolor VAS de 2,8 (2,2), 2,1 (1,4) y 1,6 (1,2) en los días cuatro, siete y 14, respectivamente.[12] Aunque las puntuaciones de la EVA fueron bajas, fue el segundo apósito más doloroso, pero sin embargo uno de los más rentables. Unos años después, el grupo de Lauchli informó en 2013 que la película básica de poliuretano transparente era significativamente menos dolorosa que otros apósitos modernos de alta absorción, como el alginato de calcio.[16].

Las complicaciones son factores clave para evaluar la calidad de la epitelización final de la herida en la zona donante. En este contexto, se suele reportar que los apósitos más modernos o complejos son superiores para proteger contra infecciones secundarias.[15] Estos apósitos son caros y no se encuentran fácilmente disponibles en los hospitales del sector estatal sudafricano.

Además, la rentabilidad es fundamental en nuestros hospitales del sector público, que operan con recursos limitados. En nuestra institución, el apósito estándar actual para heridas de injertos de piel de espesor parcial en la zona donante es una película de poliuretano transparente que se adhiere a la superficie de la herida y está reforzada con una venda de crepé. La frecuencia de los cambios de apósito es arbitraria y depende principalmente del volumen de drenaje o del estado físico del apósito. Por otro lado, Drawtex® es un apósito funcional hidroconductor y no adherente, fabricado localmente por una empresa sudafricana y disponible en nuestros hospitales del sector público. Es un apósito sencillo y relativamente económico, con un precio de R29,18 (2,46 dólares) por una lámina de 100 × 100 mm (correspondencia personal con Drawtex Sudáfrica el 31 de enero de 2018). Utiliza tecnología LevaFiber que implica una combinación de dos tipos de estructuras de acción cruzada que crean la capacidad de mover el exudado desde el lecho de la herida a través del apósito, reduciendo la cantidad de bacterias nocivas, citocinas y metaloproteasas de matriz dañinas.[17] [18] Hasta la fecha, este apósito hidroconductor de fabricación local no se ha comparado prospectivamente con el apósito de película fina de poliuretano transparente, el estándar actual de atención. Por consiguiente, la pregunta de si el uso de este apósito hidroconductor es una alternativa adecuada para la cicatrización de heridas en la zona donante de injertos de piel de espesor parcial en nuestro entorno, en comparación con la película fina, sigue sin respuesta.

Por lo tanto, nuestro objetivo fue investigar la eficacia de este apósito hidroconductor no adherente como alternativa al apósito estándar de cuidado actual, específicamente en lo que respecta al tiempo de curación, la calidad de la curación, el dolor y las tasas de infección.

## 2. Materiales y métodos

### 2.1. Consideraciones éticas

El protocolo del estudio fue aprobado por el Comité de Ética de Investigación en Humanos.

(Médica) de la Universidad de Witwatersrand, Sudáfrica (certificado de autorización n.º M130105). Se obtuvo el consentimiento informado firmado, en presencia de un intérprete, de todos los participantes del estudio antes de su inscripción.

## 2.2. Diseño del estudio, entorno y participantes

Este fue un estudio prospectivo, controlado intrapaciente y multicéntrico que comparó dos apósitos para el tratamiento de heridas en la zona donante de injertos de piel de espesor parcial en adultos. Los participantes del estudio se reclutaron en dos hospitales públicos de Johannesburgo, Sudáfrica: el Hospital Académico Chris Hani Baragwanath (CHBAH), ubicado en Soweto, que atiende a una población de bajos ingresos de aproximadamente 2,5 millones de personas, y el Hospital Helen Joseph (HJH), ubicado en Westdene, que atiende a una población socioeconómica mixta de aproximadamente 200.000 personas.

## 2.3. Criterios de inclusión

- Ambos sexos con una edad de 18 a 60 años en el momento de la aleatorización.
- Se presentó en la Unidad de Quemados del CHBAH o en la Unidad de Cirugía General del HJH y requirió un injerto de piel de espesor parcial, lo que daría como resultado 2 heridas no contiguas en el sitio donante a partir de la recolección de injertos de piel de espesor parcial.
- Tamaños de heridas en el sitio donante de 50 a 250 cm<sup>2</sup>. El área total de las zonas donantes creadas no excederá el tamaño del defecto que necesita cubrirse.
- Profundidad de la zona donante: 0,23 mm a 0,30 mm (0,010 - 0,012 pulgadas). Ambas zonas donantes de un mismo paciente se extraerán a la misma profundidad.
- Consentimiento informado firmado.

## 2.4. Criterios de exclusión

- Sitios donantes ubicados en la cabeza, el cuello o las manos.
- Pacientes con vasculitis leucocítica necrotizante o pioderma gangrenosa.
- Enfermedad(es) subyacente(s) diagnosticada(s) (por ejemplo, VIH/SIDA o cáncer) que se sabe que interfieren con el tratamiento.
- Pacientes con diabetes mellitus insulino dependiente.
- Pacientes tratados con glucocorticosteroides sistémicos, excepto pacientes que toman dosis ocasionales o dosis inferiores a 10 mg de prednisona/día o equivalente.
- Uso de agentes inmunosupresores, radiación o quimioterapia en los últimos 30 días.
- Alergia/hipersensibilidad conocida a cualquiera de los componentes de los productos en investigación.
- Pacientes con condiciones físicas y/o mentales que no se espera que cumplan con la investigación.
- Participación en otras investigaciones clínicas dentro del mes anterior y al inicio de la investigación.
- Embarazo.

## 2.5. Asignación de apósitos para heridas en la zona donante y técnica quirúrgica estándar

La asignación de los apósitos para la herida en la zona donante se realizó de forma aleatoria, utilizando una asignación aleatoria predeterminada de tratamientos a las dos regiones de la herida definidas, A y B. El esquema de aleatorización se diseñó mediante una lista generada por computadora (MS Excel). Inicialmente, el cirujano etiquetaba las regiones de la herida en la zona donante emparejadas como A y B, tras lo cual se abría un sobre que indicaba qué tratamiento asignar a la región A y cuál a la región B. De este modo, una herida en la zona donante recibió aleatoriamente el apósito hidroconductor Drawtex® (Beier Drawtex Healthcare (Pty) Ltd., Pinetown, KZN, Sudáfrica) cubierto con una película fina, mientras que la otra herida en la zona donante recibió solo el apósito de película fina Opsite® (Smith & Nephew (Pty) Ltd., Pinetown, KZN, Sudáfrica).

El apósito hidroconductor se aplicó sobre una sola capa de gasa parafinada que cubría la superficie de la herida para evitar su adhesión a la superficie epitelizante subyacente. El apósito de película fina se aplicó inmediatamente adyacente a la herida. Se utilizó una venda de crepé para reforzar ambos apósitos. Este último podía reemplazarse según fuera necesario, mientras que el apósito hidroconductor o la capa fina permanecía en su lugar, de acuerdo con el programa de apósitos establecido en el diseño del estudio. Si era necesario retirar y reemplazar la capa interna del apósito hidroconductor o la capa fina, se anotaba en el registro de la investigación.

Si se sospechaba una infección en el sitio donante, basándose en la perspicacia clínica, se retiraba el apósito (y se reemplazaba con un material de apósito "similar"), se comenzaba un tratamiento antimicrobiano de amplio espectro y se tomaba una muestra de pus para asegurar un tratamiento antibiótico correcto según el bacteriograma.

## 2.6. Recopilación de datos

Los datos, incluyendo las puntuaciones de dolor según la escala visual anatómica (EVA), se recopilaron al inicio, 24 horas, 48 horas y 7 días después de la aplicación de los apósitos del estudio. Los datos finales se recopilaron a los tres meses. En los días 5, 10 y 15 del postoperatorio, se tomaron fotografías de las heridas de la zona donante, indicando el tiempo de cicatrización. *es decir* >90% de reepitelización. La calidad de la cicatrización al momento del cambio de apósito y a los tres meses se determinó por la presencia de hipertrofia cicatricial, prurito, eritema y/o induración.

Para evaluar la intensidad del dolor experimentado durante los días del estudio, los investigadores registraron la puntuación EVA de los pacientes para cada zona donante. La puntuación EVA es una escala de dolor que va desde "sin dolor" (puntuación de 0) hasta "dolor insoportable" (puntuación de 10).

Si el paciente se convertía en paciente ambulatorio, regresaba a la clínica para una reevaluación de la cicatrización de la herida. El apósito que cubría la herida se retiraba y se volvía a colocar si el cirujano consideraba que estaba indicado quirúrgicamente. Nuevamente, estos casos se registraron como un evento adverso.

## 2.7. Análisis estadístico

El conjunto de software de análisis STATISTICA, versión 12.7 (Statsoft Inc., Oklahoma)

ma, EE. UU.), se utilizó para todos los análisis estadísticos. Se realizó estadística descriptiva para cada variable. Los análisis estadísticos que compararon los dos apósitos se realizaron mediante la prueba de pares emparejados de Wilcoxon para comparaciones de tratamientos en variables continuas y ordinales, o la prueba de Chi-cuadrado de McNemar para la prueba intraindividual de igualdad de proporciones. Un valor de  $p < 0,05$  se consideró significativo.

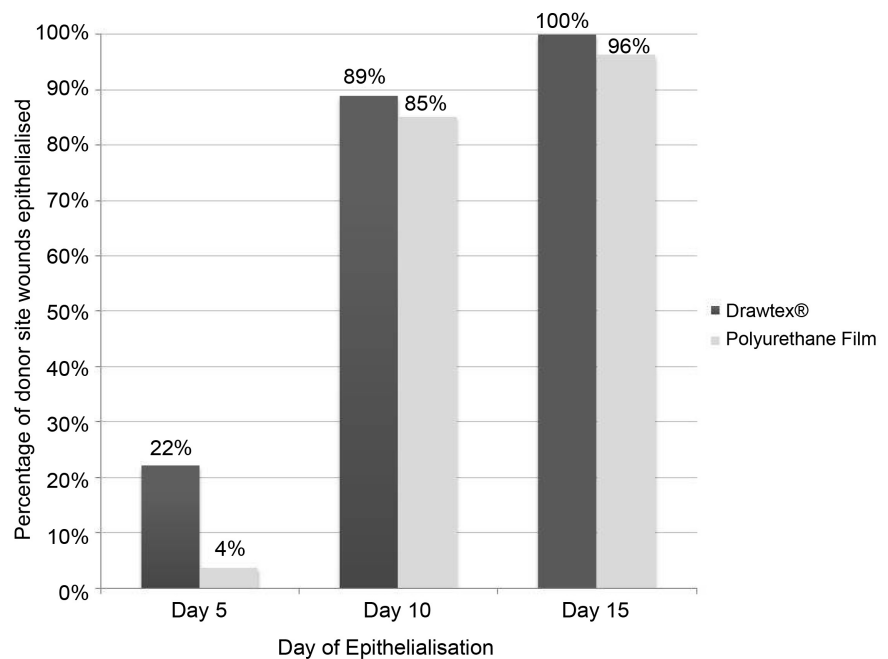
### 3. Resultados

Entre marzo de 2015 y julio de 2016, 38 participantes cumplieron los criterios de inclusión de nuestro estudio y dieron su consentimiento informado por escrito para participar. Once pacientes fueron excluidos por pérdida temprana del seguimiento. De los 27 participantes incluidos en el estudio, 20 contaban con datos completos. La edad media (DE) fue de 34,8 (10,9) años y osciló entre 18 y 61 años, con una proporción de mujeres ( $n = 7$ ) a hombres ( $n = 20$ ) de 1:3. Si bien la edad media (DE) de los hombres, de 33,8 (9,7) años, fue ligeramente inferior a la de las mujeres, de 37,6 (14,4) años, esta no alcanzó la significación estadística.

#### 3.1. Evaluación de la eficacia

##### 3.1.1. Epitelización

La epitelización completa se definió como el día en que más del 90 % de la superficie de la herida de la zona donante se había reepitelizado. Como se observa en **Figura 1** se comparó el porcentaje de pacientes con heridas reepitelizadas en la zona donante entre los grupos tratados con apósito hidroconductor y con película fina los días 5, 10 y 15. Se observaron diferencias significativas entre estos grupos los días 5 y 10.



**Figura 1.** Día de epitelización de heridas de la zona donante con apósito Drawtex® vs. película de poliuretano transparente.

(Prueba de Chi-cuadrado de McNemar, ambas  $p < 0,0001$ ). Casi una cuarta parte (22 %,  $n = 6$ ) de las heridas en la zona donante del grupo de apósito hidroconductor se habían epitelizado para el día 5, en comparación con solo el 3,7 % ( $n = 1$ ) en el grupo de película fina. Curiosamente, las tres zonas de apósito hidroconductor que aún no se habían epitelizado para el día 10 ya se habían epitelizado en las zonas correspondientes de película fina de estos participantes.

### 3.1.2. Dolor

Se aplicó la escala de dolor VAS para medir la intensidad del dolor en los sitios donantes a las 24 horas, 48 horas y 7 días después de la operación. **Tabla 1** muestra una comparación de las frecuencias de las puntuaciones de dolor entre el apósito hidroconductor y los sitios donantes tratados con película fina, y estas diferencias se visualizan a las 24 horas, 48 horas y 7 días en **Figura 2(a)-(c)**, respectivamente.

### 3.2 Evaluación de seguridad

La calidad de la cicatrización de las heridas de la zona donante se evaluó continuamente en los cambios de apósito y en el momento de la evaluación final a los tres meses. Esto se realizó determinando la presencia o ausencia de los siguientes eventos adversos: induración, prurito, eritema e hipertrofia cicatricial. Mientras que el 66,7 % ( $n = 18$ ) de los pacientes informó la presencia de un evento adverso en la herida de la zona donante tratada con película fina, solo el 25,9 % ( $n = 7$ ) de los pacientes informó un evento adverso en el grupo del apósito hidroconductor. Curiosamente, para el 61,1 % de los participantes con un evento adverso en la zona donante tratada con película fina, no se presentaron eventos en la zona donante tratada con apósito hidroconductor. Este hallazgo alcanzó la significación estadística ( $p = 0,003$ ). Además, si se presentó un evento adverso en la zona donante tratada con apósito hidroconductor ( $n = 7$ ), también se presentó un evento adverso en la zona donante tratada con película fina. Los resultados de frecuencia para eventos adversos específicos se muestran en **Tabla 2**.

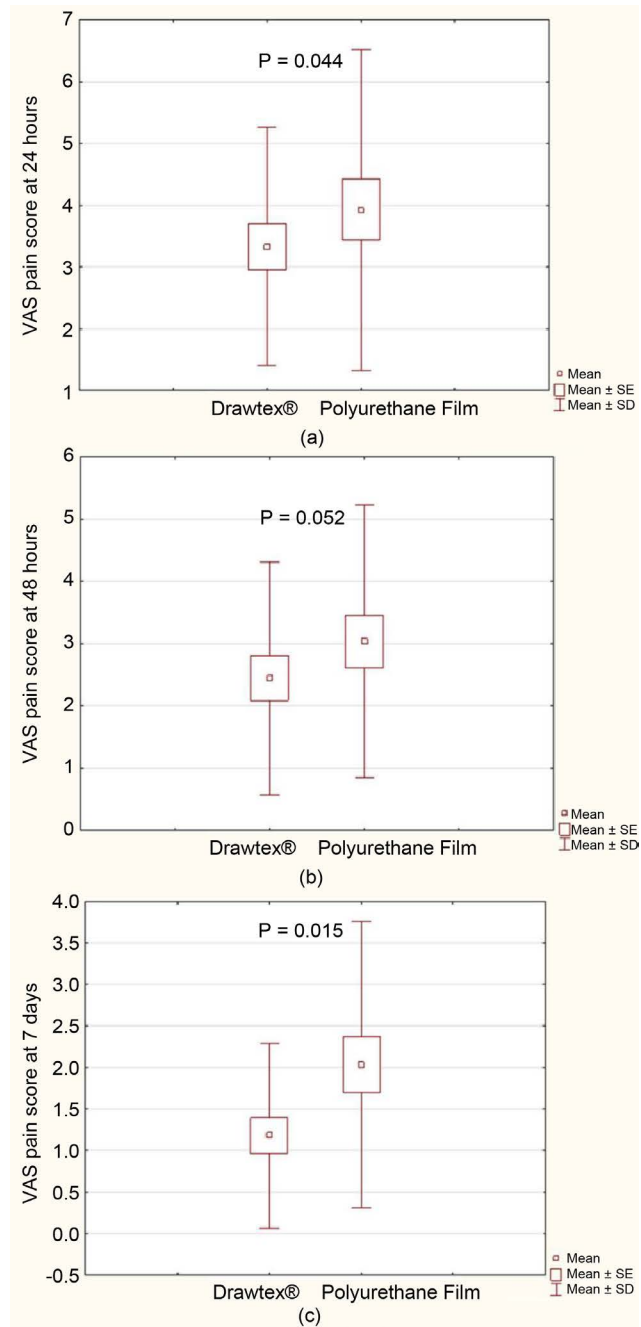
En cuanto a las infecciones, dos pacientes presentaron una infección, una en cada uno de los grupos de apósito hidroconductor y película fina, los días 15 y 5, respectivamente. Finalmente, solo una herida en la zona donante resultó en una conversión de espesor completo, perteneciente al grupo tratado con película fina.

## 4. Discusión

Sabemos por la literatura que el vendaje de las heridas de la zona donante, que en el caso de un injerto de piel de espesor parcial incluye la epidermis y cantidades variables de dermis, está plagado de complicaciones. Además, suele ser una experiencia traumática para el paciente y puede agotar los recursos sanitarios.[19].

El objetivo de vendar la herida del sitio donante es mejorar la cicatrización y reducir el dolor y la incomodidad que experimenta el paciente mientras el vendaje está colocado.

[19]Esto debe lograrse con la menor cantidad posible de cambios de apósito, lo que reduce el riesgo de arrancar células epidérmicas migratorias de la superficie de la herida.[19]La búsqueda de la panacea para todos los apósitos se refleja en la diversidad y cantidad de publicaciones al respecto. Los más complejos y costosos...



**Figura 2.** Diagramas de caja y bigotes que comparan las puntuaciones de dolor VAS de los sitios donantes de apósitos con película de poliuretano transparente y Drawtex® a las 24 horas (a), 48 horas (b) y 7 días (c).

**Tabla 1.** Escala analógica visual media para la intensidad del dolor en las zonas donantes.

Tiempo	Drawtex® Puntuación VAS Media (DE)	Opsite® Puntuación VAS Media (DE)	valor p*
24 horas	3,33 (1,92)	3,93 (2,59)	<b>0.044</b>
48 horas	2,44 (1,87)	3.03 (2.19)	0.052
7 días	1.19 (1.11)	2.04 (1.72)	<b>0.015</b>

\* Prueba de pares emparejados de Wilcoxon. *Abreviaturas:* DE, desviación estándar; VAS, Escala Visual Analógica.

**Tabla 2.** Frecuencia y día de los eventos adversos.

Evento adverso	Drawtex®		Sitio opuesto®	
	Frecuencia	Día señalado	Frecuencia	Día señalado
Endurecimiento	3,7%	10	7,4%	12.5
Prurito	7,4%	10	25,9%	7.1
Eritema	7,4%	17.7	33,33%	7.2
Hipertrofia cicatricial	18,5%	90	40,75%	90

de apósitos, como se mencionó anteriormente, incluido Biobrane®[20]coloides lipídicos[9] e incluso apósitos de difusión de oxígeno[10]Se han empleado. Disminución de las tasas de infección.[15]y exudación[20]Se han demostrado resultados a partir de estos estudios, pero los niveles de evidencia son insuficientes para sugerir un cambio de política.

Recientemente, conceptos novedosos como una suspensión de células cutáneas autólogas han demostrado tasas de curación aceleradas en heridas del sitio donante.[7], pero no lo compara con los métodos de vendaje más convencionales y de fácil acceso. Además, el costo es un factor determinante y atenuante, especialmente en el contexto de la atención estatal sudafricana: un entorno con recursos limitados.

En este estudio cuestionamos las complicaciones mencionadas anteriormente de los apósitos de película de poliuretano transparente, *es decir*, fugas, dolor y epitelización frágil [4], mediante la evaluación de la eficacia del apósito hidroconductor en un modelo controlado intrapaciente. Este último modelo excluyó el posible sesgo que las condiciones locales y sistémicas, la edad y el sexo podrían tener en el proceso de cicatrización de la herida. Se fotografiaron ambas heridas de la zona donante intrapaciente en los días 5, 10 y 15 para evaluar una epitelización >90%. Para el día 5, nuestro estudio logró tasas de epitelización significativamente más rápidas con el apósito hidroconductor en comparación con la película fina, con un 22% y un 3,7% de epitelización completa, respectivamente ( $p < 0,0001$ ). Además, el día 15 todas las heridas con apósito hidroconductor estaban epitelizadas, en comparación con el 96,3% de las heridas con película fina. De nuevo, según la literatura, el día promedio de epitelización para la película fina es el día 10, con un rango de nueve a 21 días.[1] [5] [7]-[12]En nuestros grupos tratados con apósito hidroconductor y película fina, el 88,9% y el 85,2% de las heridas del sitio donante se habían reepitelizado completamente al décimo día, respectivamente.

Al evaluar el dolor experimentado en las heridas de la zona donante en nuestra población de estudio, el apósito hidroconductor presentó una puntuación EVA media de 3,33 a las 24 horas, en comparación con 3,93 para la película fina ( $p = 0,044$ ). Esta diferencia fue aún más significativa al séptimo día ( $p = 0,015$ ), con puntuaciones EVA medias de 1,19 y 2,04 para los grupos de apósito hidroconductor y película fina, respectivamente. Nuestras puntuaciones de dolor para la película fina coincidieron con la literatura, que mostró una puntuación EVA media de 2,1 para la película fina el séptimo día.[12]Además, los índices de dolor de nuestro apósito hidroconductor fueron mucho más bajos en comparación con los reportados en la literatura para otro apósito de hidrofibra. *es decir*, con una puntuación VAS media de 3,12 en el día 7[15].

El apósito hidroconductor demostró ser al menos tan seguro como el estándar de atención (película delgada) para cubrir la herida del sitio donante, con solo una cuarta parte de los pacientes

Se reportó un evento adverso en el grupo del apósito hidroconductor, en comparación con más de dos tercios de los pacientes del grupo de película fina ( $p = 0,003$ ). Cabe destacar que, cuando se presentaron eventos adversos en el grupo del apósito hidroconductor, también se presentaron en el grupo de película fina.

Nuestro estudio no está exento de limitaciones. Un análisis completo de costos basado en el número de cambios de apósito y la duración de la hospitalización justificaría aún más el uso de este apósito de fabricación local. Además, no se abordó cómo la gasa parafinada añadida podría influir en los parámetros de cicatrización de la herida. No obstante, esta adición fue esencial, ya que el apósito de prueba podría adherirse a la superficie de la herida en carne viva y eliminar la epitelización temprana con los cambios de apósito posteriores. Si bien se realizó un seguimiento de los pacientes hasta tres meses después del injerto cutáneo inicial, según el diseño del estudio, la evaluación a largo plazo de estas zonas donantes (al menos un año) proporcionaría evidencia aún más valiosa sobre la fase de remodelación de la cicatrización de la herida; una perspectiva futura.

El nivel de evidencia de nuestro estudio, además de que la metodología de investigación es un diseño prospectivo y controlado intrapaciente, sugiere que al menos podemos revisar la sustitución del apósito estándar para el tratamiento de heridas en la zona donante en nuestro entorno por el apósito Drawtex® de fabricación local. Un ensayo prospectivo multicéntrico más amplio podría aportar evidencia aún más convincente que sugiera un cambio en la práctica.

## 5. Conclusión

En conclusión, nuestro estudio demuestra que el apósito hidroconductor con tecnología Levafiber, utilizado en el tratamiento de heridas en la zona donante, presenta tasas de epitelización significativamente más rápidas al quinto día postoperatorio, en comparación con el apósito estándar actual. Además, los pacientes experimentaron una reducción significativa del dolor durante la cicatrización de las heridas con el apósito hidroconductor, en comparación con el apósito estándar. Cabe destacar que el apósito hidroconductor cumple con el perfil de seguridad del apósito estándar, con una menor frecuencia de eventos adversos en comparación con la película fina. Finalmente, el grupo tratado con el apósito hidroconductor no reportó incidencias de infección ni conversión a heridas de espesor completo.

### Expresiones de gratitud

Los autores desean agradecer al Prof. J Goosen, al Dr. S Moeng, al Prof. A Muganza y al Dr. R Moore por el uso de sus instalaciones para realizar el estudio.

### Declaración de divulgación de financiación

Ninguno de los autores tiene interés económico en ninguno de los productos, dispositivos o fármacos mencionados en este manuscrito. No se recibió financiación para este artículo. El material de estudio estaba fácilmente disponible en los centros de investigación, ya que formaba parte de la lista de productos en licitación o de la lista de medicamentos esenciales.

## Referencias

- [1] Innes, ME, Umraw, N., Fish, JS, Gomez, M. y Cartotto, RC (2001) El uso de apósitos recubiertos de plata en heridas del sitio donante: un estudio prospectivo, controlado y emparejado. Estudio en parejas. *Quemaduras*, **27**, 621-627. [https://doi.org/10.1016/S0305-4179\(01\)00015-8](https://doi.org/10.1016/S0305-4179(01)00015-8)
- [2] Ma, B., Cheng, DS, Xia, ZF, Ben, DF, Lu, W., Cao, ZF, y *otros* (2007) Ensayo aleatorizado, multicéntrico, doble ciego y controlado con placebo utilizando el factor de crecimiento de fibroblastos ácido humano recombinante tópico para quemaduras de espesor parcial profundas y sitios donantes de injerto de piel. *Reparación y regeneración de heridas*, **15**, 795-799. <https://doi.org/10.1111/j.1524-475X.2007.00307.x>
- [3] Rakei, BA, Bermel, MA, Abbott, LI, Baumler, SK, Burger, MR, Dawson, CJ, y *otros* (1998) Cuidado del sitio donante de injerto de piel de espesor parcial: una síntesis cuantitativa de la investigación. *Investigación en enfermería aplicada*, **11**, 174-182. [https://doi.org/10.1016/S0897-1897\(98\)80296-6](https://doi.org/10.1016/S0897-1897(98)80296-6)
- [4] Kazanavicius, M., Cepas, A., Kolaityte, V., Simoliuniene, R. y Rimdeika, R. (2017) El uso de apósitos modernos en el manejo de sitios donantes de injertos de piel de espesor parcial: Un ensayo controlado aleatorizado de un solo centro. *Revista de cuidado de heridas*, **26**, 281-291. <https://doi.org/10.12968/jowc.2017.26.6.281>
- [5] James, JH y Watson, AC (1975) El uso de Opsite, un apósito permeable al vapor, en sitios donantes de injertos de piel. *Revista Británica de Cirugía Plástica*, **28**, 107-110.
- [6] Fernandes de Carvalho, V., Paggiaro, AO, Isaac, C., Gringlas, J. y Ferreira, MC (2011) Ensayo clínico que compara tres apósitos para heridas diferentes para el tratamiento de sitios donantes de injertos de piel de espesor parcial. *Revista de heridas, Enfermería de Ostomía y Continencia*, **38**, 643-647. <https://doi.org/10.1097/WON.0b013e3182349d2f>
- [7] Hu, Z., Guo, D., Liu, P., Cao, X., Li, S., Zhu, J. y Tang, B. (2017) Ensayo clínico aleatorizado de suspensión de células cutáneas autólogas para acelerar la reepitelización de sitios donantes de espesor parcial. *Revista Británica de Cirugía*, **104**, 836-842. <https://doi.org/10.1002/bjs.10508>
- [8] Subrahmanyam, M. (2015) El apósito de miel acelera la cicatrización del sitio donante de injerto de piel de espesor parcial. *Revista India de Cirugía*, **77**, 261-263. <https://doi.org/10.1007/s12262-012-0789-9>
- [9] Tanaka, K., Akita, S., Yoshimoto, H., Houbara, S. y Hirano, A. (2014) El apósito lipídico-coloide muestra una mejor reepitelización, alivio del dolor y función de barrera corneal en la cicatrización de heridas de donantes de injertos de piel de espesor parcial. *Revista internacional de heridas de las extremidades inferiores*, **13**, 220-225. <https://doi.org/10.1177/1534734614541544>
- [10] Lairt, KF, Baer, D., Leas, ML, Renz, EM y Cancio, LC (2014) Evaluación de un apósito de difusión de oxígeno para la curación acelerada de heridas en la zona donante. *Revista de atención e investigación de quemaduras*, **35**, 214-218. <https://doi.org/10.1097/BCR.0b013e31829b3338>
- [11] Bailey, S., Carmean, M., Cinat, M., Burton, K., Lane, C. y Malinoski, D. (2011) Un estudio comparativo aleatorio de Aquacel Ag y Glucan II como apósitos en zonas donantes con respecto al tiempo de curación, la cosmética, la tasa de infección y el dolor percibido por el paciente: un estudio piloto. *Revista de atención e investigación de quemaduras*, **32**, 627-632. <https://doi.org/10.1097/BCR.0b013e31822dc409>
- [12] Demirtas, Y., Yagmur, C., Soylemez, F., Ozturk, N. y Demir, A. (2010) Manejo del sitio donante de injerto de piel de espesor parcial: un ensayo clínico prospectivo para la comparación de cinco materiales de apósito diferentes. *Quemaduras*, **36**, 999-1005. <https://doi.org/10.1016/j.burns.2009.05.017>

- [13] Melandri, D., De Angelis, A., Orioli, R., Ponzelli, G., Lualdi, P., Giarratana, N. y Reiner, V. (2006) Uso de un nuevo apósito de hemicelulosa (Veloderm) para el tratamiento de sitios donantes de injertos de piel de espesor parcial: un estudio controlado dentro del paciente. *Quemaduras*,**32**, 964-972. <https://doi.org/10.1016/j.burns.2006.03.013>
- [14] Malpass, KG, Snelling, CF y Tron, V. (2003) Comparación de la cicatrización del sitio donante con apósitos Xeroform y Jelonet: hallazgos inesperados. *Cirugía Plástica y Reconstructiva*,**112**, 430-439. <https://doi.org/10.1097/01.PRS.0000070408.33700.C7>
- [15] Lohsiriwat, V. y Chuangsuwanich, A. (2009) Comparación del apósito de hidrofibra con plata iónica y de gasa de parafina en sitios donantes de injertos de piel de espesor parcial. *Anales de Cirugía Plástica*,**62**, 421-422. <https://doi.org/10.1097/SAP.0b013e31818a65e9>
- [16] Lauchli, S., Hafner, J., Ostheeren, S., Mayer, D., Barysch, MJ y French, LE (2013) Manejo de sitios donantes de injertos de piel de espesor parcial: un ensayo controlado aleatorio de apósito de alginato de calcio versus apósito de película de poliuretano. *Dermatología*,**227**, 361-366. <https://doi.org/10.1159/000356122>
- [17] Edwards-Jones, V., Vishnyakov, V. y Spruce, P. (2014) Evaluación de laboratorio del apósito hidroconductor Drawtex con tecnología LevaFiber. *Revista de cuidado de heridas*,**23**, 118-123. <https://doi.org/10.12968/jowc.2014.23.3.118>
- [18] Drawtex (2018) <http://www.drawtex.com/gama-de-productos/>
- [19] Apósitos y cuidado de los sitios de injerto de piel: una revisión de la evidencia clínica y las directrices. Agencia Canadiense de Medicamentos y Tecnologías en Salud, Ottawa, Ontario. <https://www.ncbi.nlm.nih.gov/books/NBK195739/>
- [20] Schulz, A., Depner, C., Lefering, R., Kricheldorf, J., Kästner, S., Fuchs, PC y Demir, E. (2016) Un ensayo clínico prospectivo que compara los apósitos Biobrane® Dressilk® y PolyMem® en sitios donantes de injertos de piel de espesor parcial. *Quemaduras*,**42**, 345-355. <https://doi.org/10.1016/j.burns.2014.12.016>