

Cacipliq 20[®]

(RGTA[®])


Agente regenerador de tejido

Dispositivo con tecnología RGTA[®]
Para la curación de heridas crónicas



 innovacure

Cacipliq 20[®]



Agente regenerador (RGTA[®])

Para la curación de **heridas crónicas** a base de polisulfato de carboximetilglucosa.

Mecanismo de acción

- **Reemplaza** y mimetiza los **heparán sulfatos** degradados en la matriz extracelular.
- **Liga** las **proteínas** (colágeno, elastina, laminina, entre otros) como anclaje para la reconstrucción de la arquitectura matricial.
- **Presenta** factores de crecimiento.
- **Disminuye** la proteólisis.

Presentación



Spray de 7.5 mL **fácil y rápido** de aplicar, sólo 2 veces por semana.

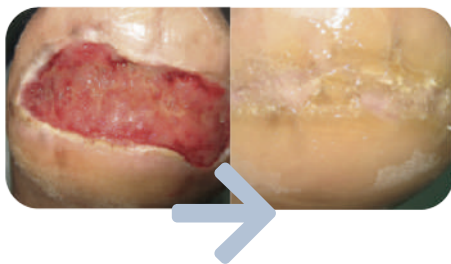
- **Contiene** 50 puff.
- **Cubre** de 7 a 9 cm² de herida por puff.

Beneficios

- **Estimula** la angiogénesis.
- **Disminuye** el tiempo de atención.
- **Favorece** la adhesión y comunicación celular.
- **Disminuye** el dolor, la inflamación y el olor de la herida.



Indicaciones Cacipliq 20[®]



- Úlceras venosas.
- Úlceras arteriales isquémicas.
- Úlceras de pie diabético.
- Úlceras por presión.
- Úlceras vasculares.
- Manejo de heridas crónicas.

Aplicación de Cacipliq 20[®]



Desbridar la herida
minuciosamente
retirando todo tejido
necrótico y fibrina.



Medir la herida
adecuadamente para
definir la cantidad de
Cacipliq20[®] a utilizar.



Aplicar el spray
de 5 a 10 cm de
distancia de la herida
y esperar 5 minutos.

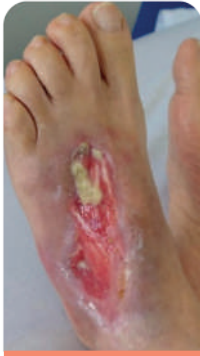

Proteger
cubriendo la
herida con gasas
no tejidas.

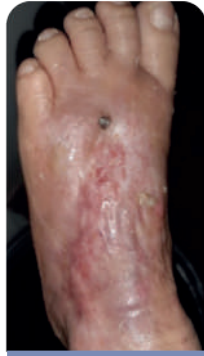Contraindicaciones

- **Sensibilidad** conocida a la heparina o derivados.
- **No utilizar** soluciones yodadas, iones de plata o aminoglucósidos tópicos (como la neomicina o la gentamicina).
- Cualquier infección en la herida **se debe controlar** antes del tratamiento.
- **No se recomienda** utilizar en personas menores de 18 años, mujeres embarazadas o lactantes.

Casos Clínicos Cacipliq 20[®]



Día 1

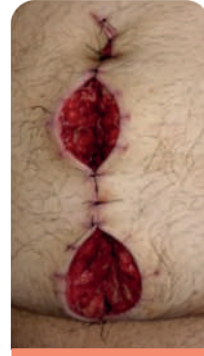

Día 90

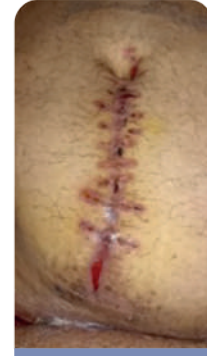Herida por Erisipela

Edad de la herida **60 días**.

Paciente femenina de 74 años con tratamiento intrahospitalario con una herida en miembro inferior izquierdo, a quien se le realiza un desbridamiento quirúrgico y colocación de injerto por cirugía plástica, el cual fracasa.



Día 1



Día 64

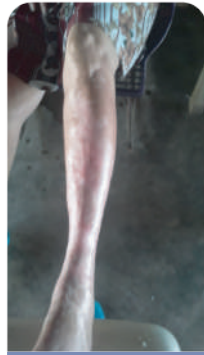Quirúrgica (Dehiscencia)

Edad de la herida **30 días**.

Paciente masculino de 35 años con dehiscencia de sutura en POP de laparotomía infra umbilical, por apendicitis aguda complicada y peritonitis.



Día 1

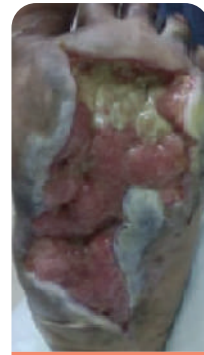

Día 60

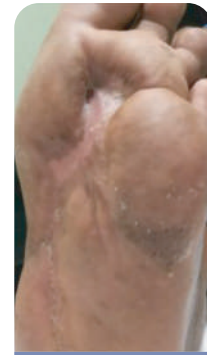Úlcera Arterial

Edad de la herida **90 días**.

Paciente femenina de 71 años con enfermedad arterial Fontaine IV en miembro inferior izquierdo.



Día 1



Día 100

Pie diabético

Edad de la herida **240 días**.

Paciente masculino de 51 años con úlcera diabética.